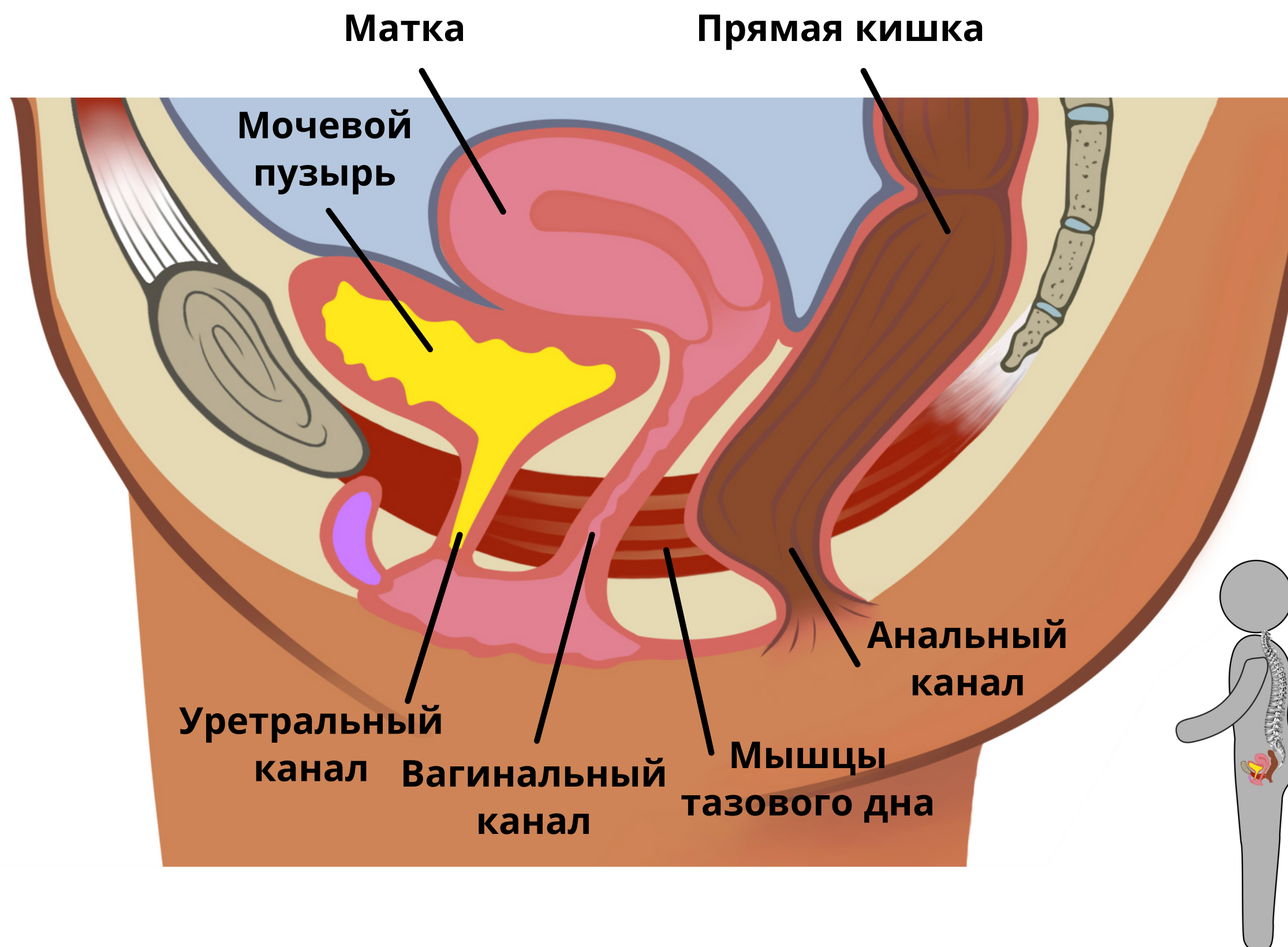


Анатомия таза

Внутренние органы



Представьте раскрытое тело женщины. Мы смотрим на внутренние органы.

Мочевой пузырь: Орган, где находится моча.

Уретральный канал: Орган выхода мочи.

Матка: Орган, где растёт ребёнок.

Вагинальный канал: Орган для секса и родов.

Прямая кишка: Орган, где находятся каловые отложения.

Анальный канал: Орган выхода кала и газов.

Мышцы тазового дна прикреплены от лобковой кости спереди до копчика сзади.