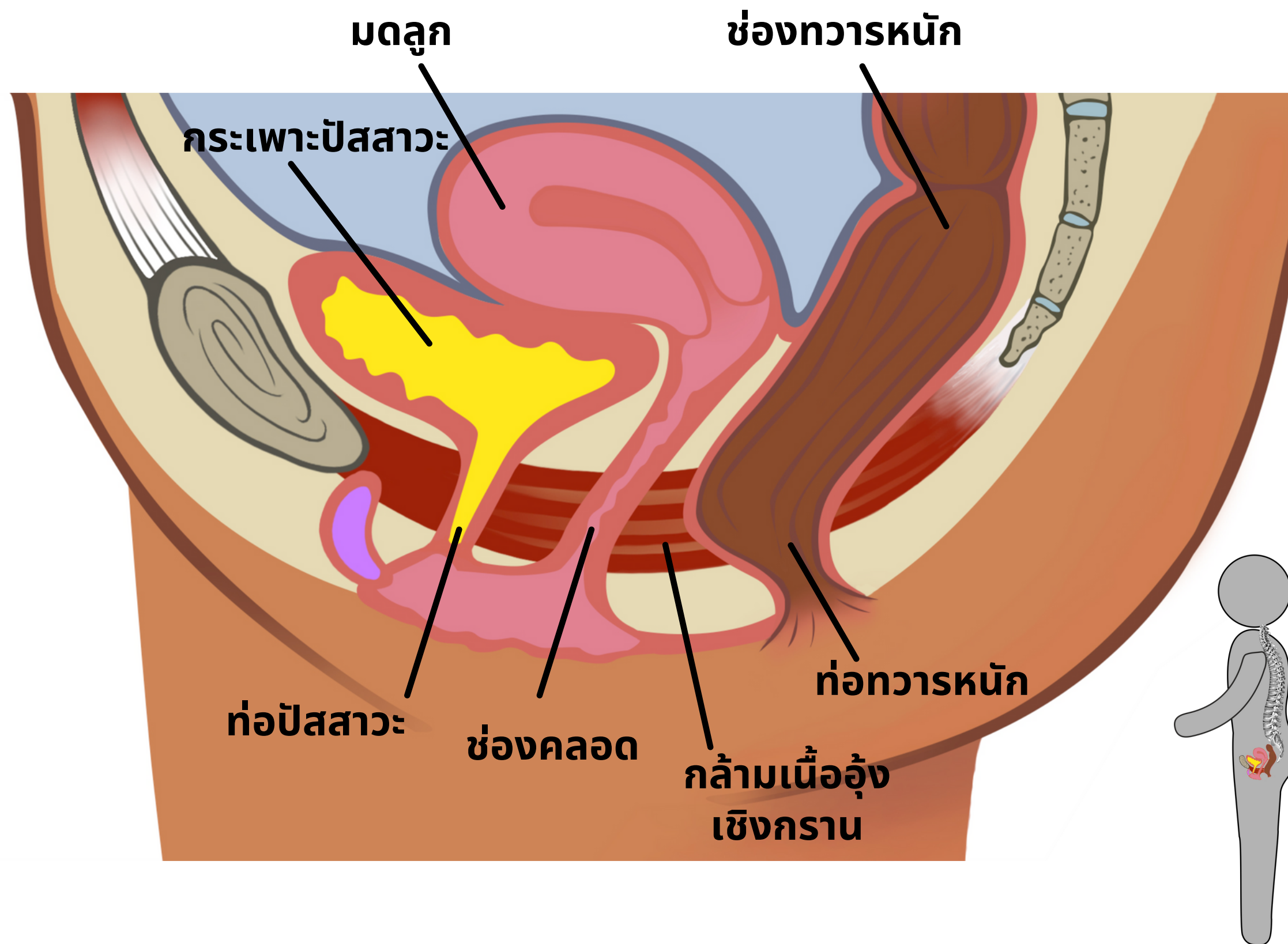


กายวิภาคของกระดูกเชิงกราน

อวัยวะภายใน



ลองจินตนาการภาพของ
ร่างกายผู้หญิงที่เปิด
ออก สามารถมองเห็น
ด้านใน มองไปที่ด้านขวา
ของอวัยวะ

กระเพาะปัสสาวะ: ช่องเก็บปัสสาวะ

ท่อปัสสาวะ: นี้คือที่ที่ปัสสาวะไหลออก

มดลูก: คือที่ที่ทารกเติบโต

ช่องคลอด: เป็นที่สำหรับการมีเพศสัมพันธ์และการคลอดบุตร

ช่องทวารหนัก: ช่องเก็บเก็บอุจจาระ

ท่อทวารหนัก: ที่ที่ขับออกของเสียที่เป็นของแข็ง ของเสียที่เป็นของเหลว และก๊าซ

กล้ามเนื้ออุ้งเชิงกรานยึดติดกับกระดูกหัวหน้าทางด้านหน้าและยึดไปด้านหลังจนสุด
เพื่อเชื่อมต่อกับกระดูกก้นกบด้านหลัง